

Реставрація латерального різця: результат через 4 місяці



Dr. Konstantinos
D. Valavanis (GR)

45-річна пацієнтка звернулася по імплантологічне лікування у зв'язку із зламаним латеральним різцем #22.

Пацієнтці було атравматично видалено корінь та встановлено ультратонкий Імплантат 3.0 довжиною 13 мм в післяекстракційну лунку в правильному 3D-положенні.

Згодом було встановлено тюльпаноподібний трансгінгівальний компонент з протетичною платформою Ø3.4 мм. та накладені шви згідно з «концепцією міграції границі ясен».

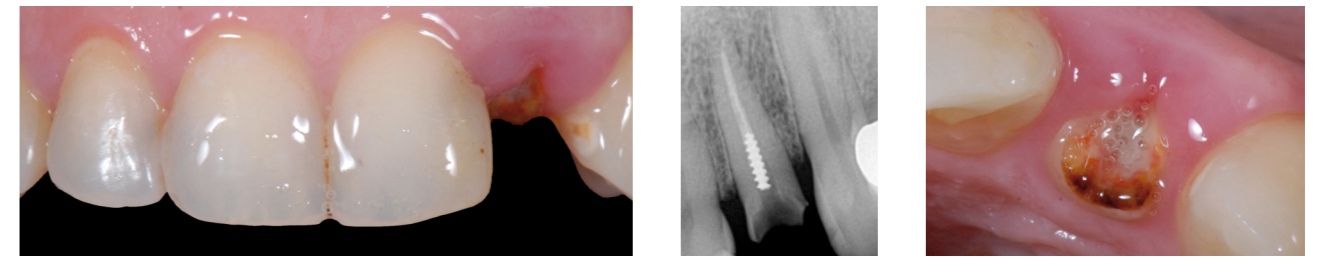
Відповідно до даної концепції перша

тимчасова реставрація буде встановлена надясенно для того, щоб отримати потрібний рівень м'яких тканин в даній критичній зоні. Потрібний результат був отриманий через 2 тижні після операції.

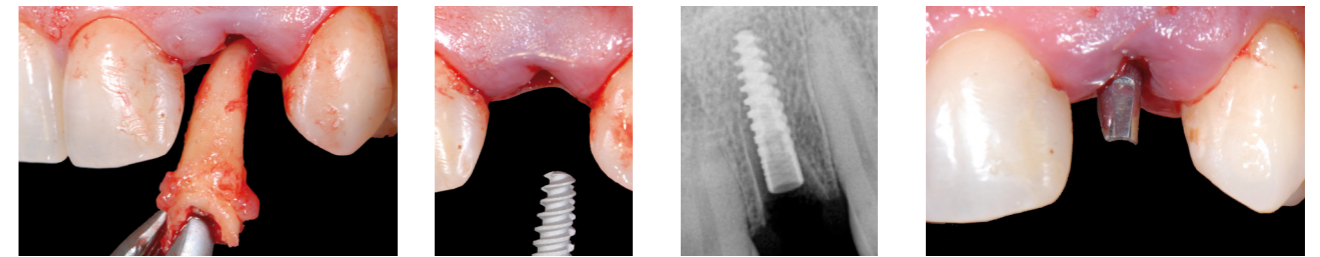
Через 3 місяці після операції для надання потрібної форми периімплантним м'яким тканинам було виготовлено другу тимчасову коронку.

Через 4 тижні було видалено другу тимчасову коронку та знято відбиток для виготовлення фінальної реставрації.

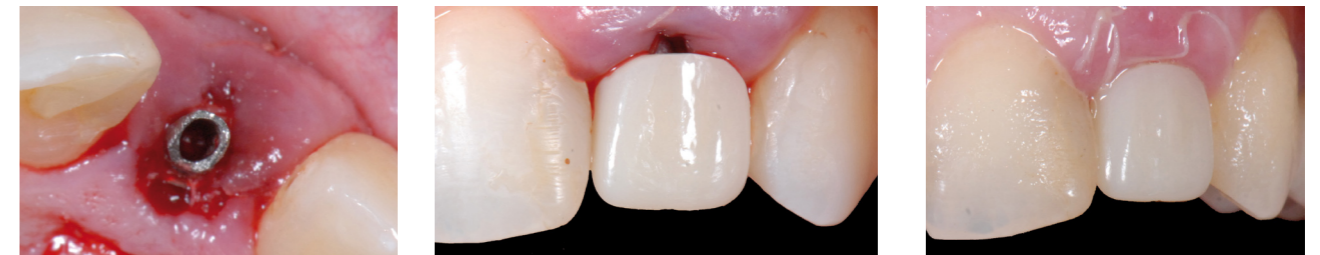На фотографії видно остаточний результат через 4 місяці після операції.



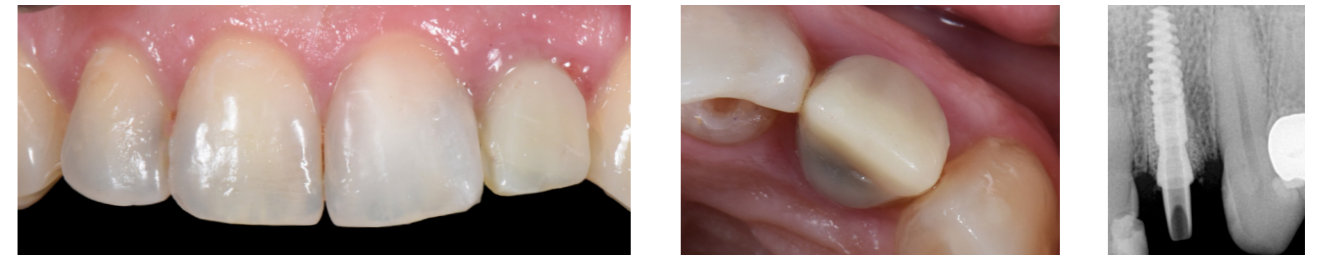
Вихідна ситуація



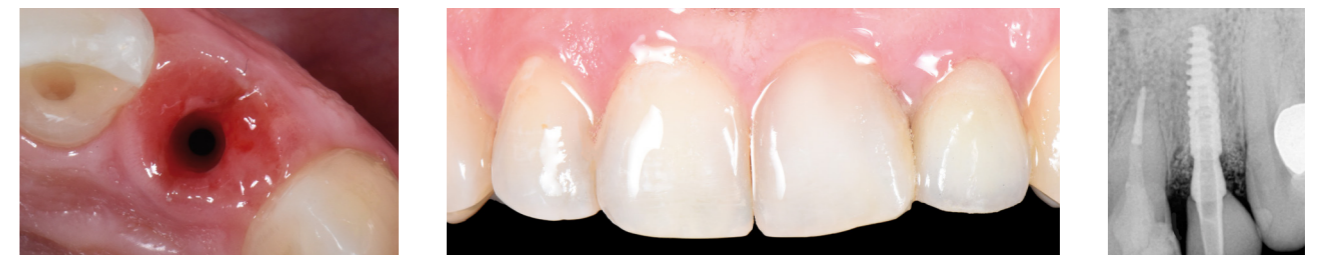Видалення та імплантація вузького імплантата діаметром Ø 3 mm



Встановлення першої тимчасової коронки відповідно до концепції «Міграції ясен» та результат за 2 тижні



Друга тимчасова коронка



Результат за 4 місяці