

Реставрація двох центральних різців: результат за 3 роки



Dr. Eric Schneck (69)

39-річна пацієнтка звернулася через свою посмішку, яка її не задовільняла.

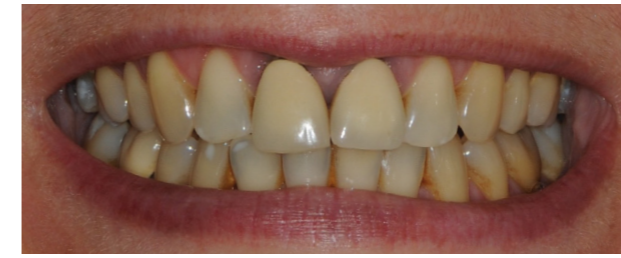Після огляду було вирішено видалити 2 центральні різці, які вже раніше лікувалися, та встановити 2 імпланти In-Kone®, які відразу навантажити тимчасовими коронками.

Через два тижні після операції було виготовлено другу тимчасову реставрацію для того, щоби сформувати потрібну архітектуру периімплантних тканин. Ще через 3 місяці було виготовлено фінальну реставрацію.

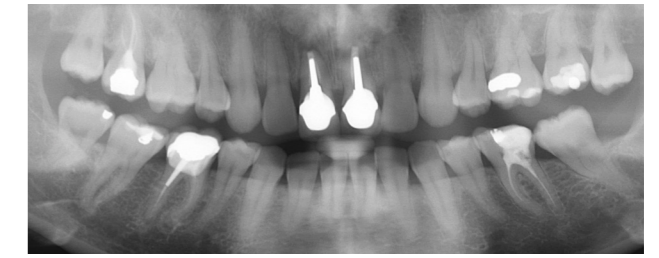
Однак, через деякий час після встановлення фінальної реставрації

пацієнтка знову звернулася через те, що її не влаштовував колір коронок, коли на них відбивалося світло сонця. Після огляду під поляризованим світлом чітко була помічена різниця у кольорі. Тому були виготовлені нові коронки.

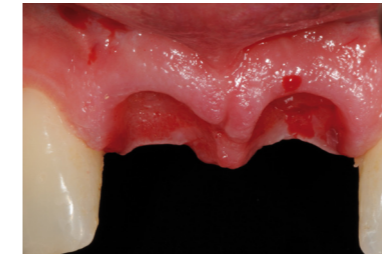Рентгенологічний контроль проведений через 3 три роки демонструє стабільність периімплантних тканин. Наявність невеликого шраму на центральному сосочку, ймовірно, пов'язана з накладанням швів на початку. На сьогодні, пацієнтка повністю задоволена результатом.



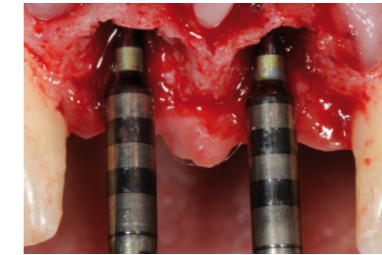
Стан посмішки на початку



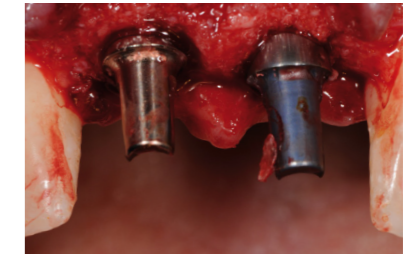
КТ до хірургічного втручання



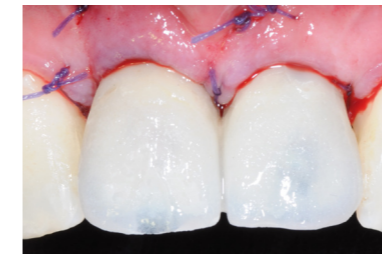Видалення зубів



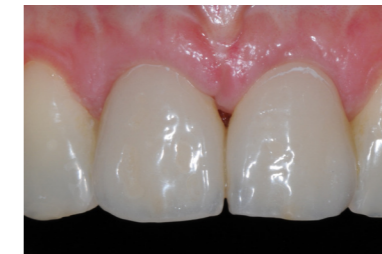Встановлення пінів паралельності



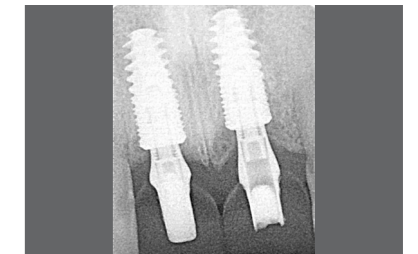Встановлення абатментів



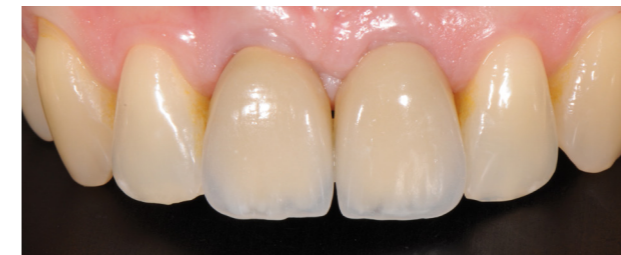Негайна ортопедична конструкція



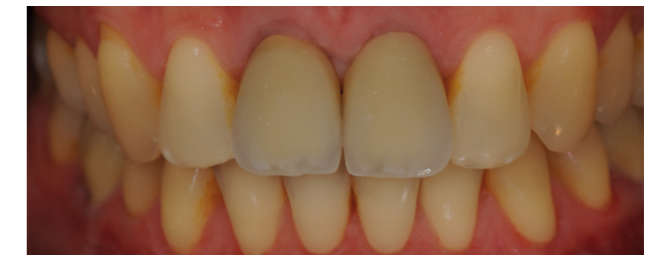Вигляд через 15 днів після операції



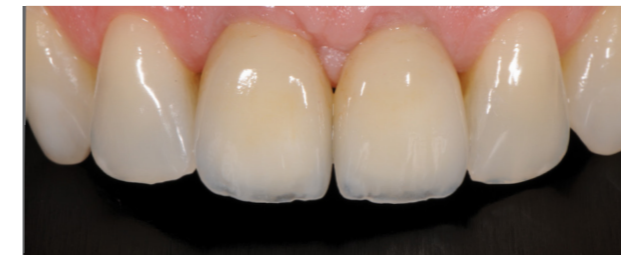Контрольне КТ



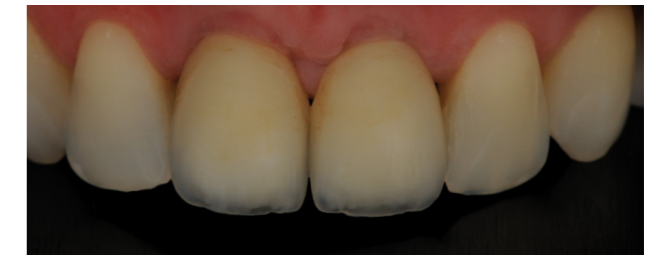Перша ортопедична конструкція



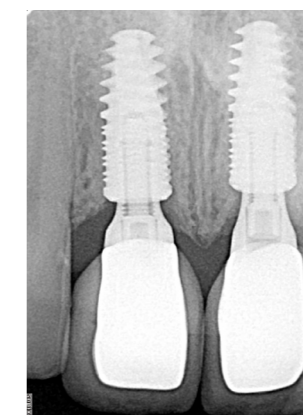
Контрольний знімок під поляризованим світлом



Друга ортопедична конструкція



Контрольний знімок другої ортопедичної конструкції під поляризованим світлом



Контрольне КТ через 3 роки