

Одиночна реставрація в естетичній зоні - результат через 5 років

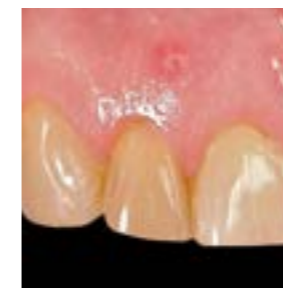

Dr. Enguerran Lyautey

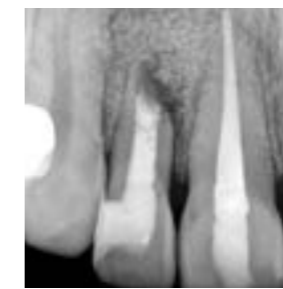53-річному пацієнту було видалено зуб та проведено субепітеліальну трансплантацію сполучної тканини для кращого загоєння лунки та збільшення ширини слизової оболонки.

Після 3-х місячного періоду загоєння було проведено ауто трансплантацію згідно техніки Pr. Khoury. А ще через 4 місяці було встановлено імплантат In-Kone®.

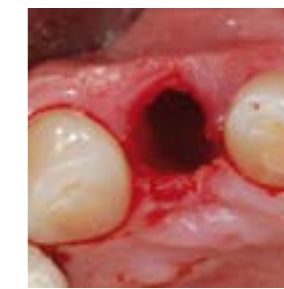Рентгенологічне дослідження через 5 років показало нарощення кістки довкола шийки імплантата та стабільність периімплантних тканин.



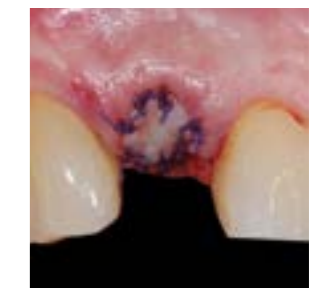
Нориця в ділянці 12 зуба



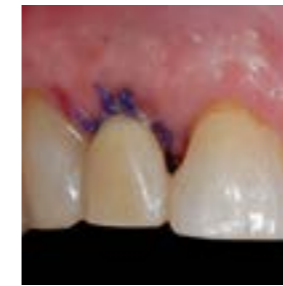Ренген



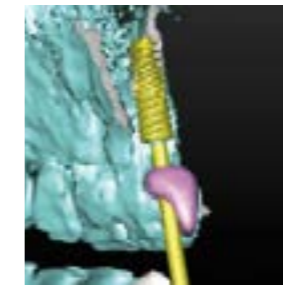
Тканини після екстракції



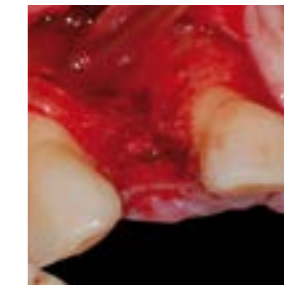
Епітеріально-кон'юнктивний трансплантат



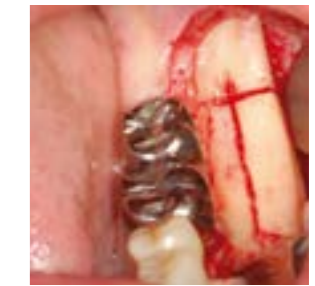Тимчасова коронка з видаленого зуба



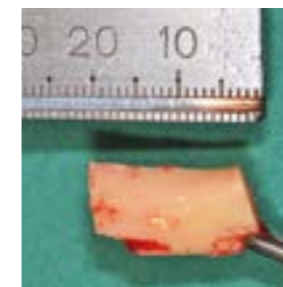
Планування імплантації



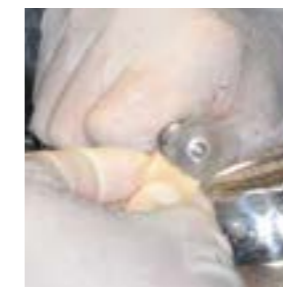Повна товщина




Ретромолярна остеотомія



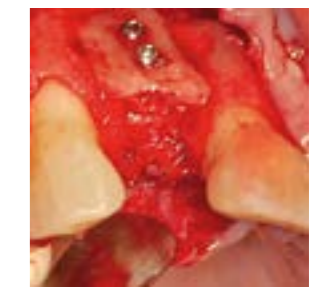Зразок кістки



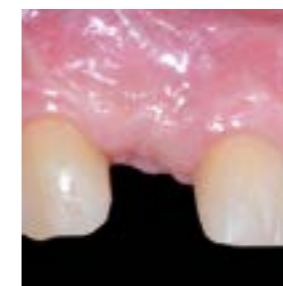Підготовка кісткової ламелі



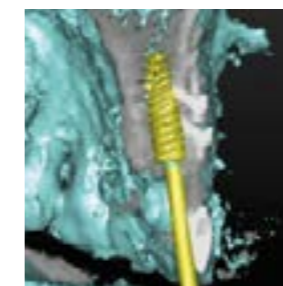Кісткові ламелі товщиною 1 мм.



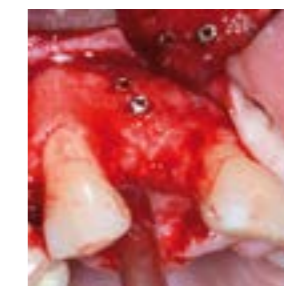Органічний кістковий трансплантат



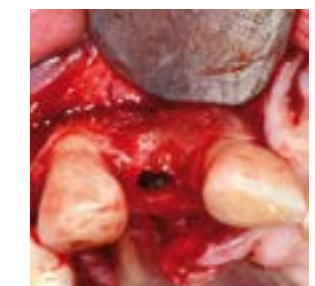Загоєння через 3 місяці



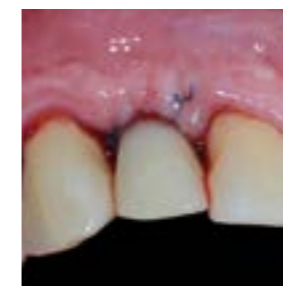Контроль та перевірка проекту «Конус пучка»



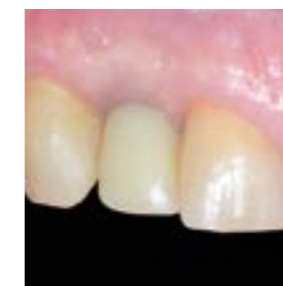Видалення гвинтів за 4 місяці



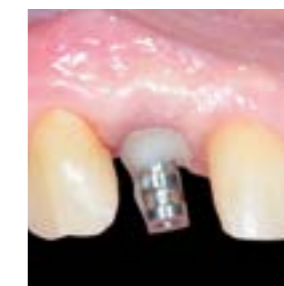Встановлення імплантату In-Kone



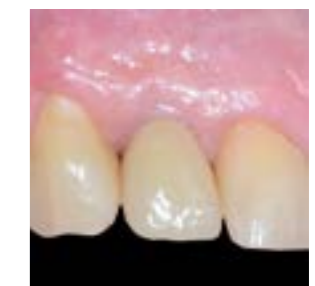Негайна естетика



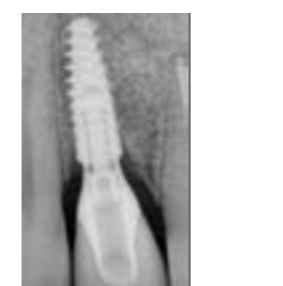Стан тканин через 3 місяці



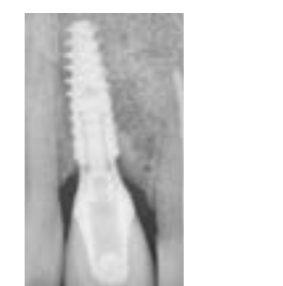Зняття відбитку



Встановлення керамічної коронки



Ренген в день встановлення



Ренген через 5 років. Зверніть увагу на ремоделювання кістки на плечі імплантату